

# URGENCIAS GASTROINTESTINALES EN ONCOLOGÍA

Efraín A. Medina Villaseñor / Ismael Quezada Adame / Juan Luis Aboites Lucero /  
Armando Cabrera Albarran / Elvia Neyra Ortíz

## INTRODUCCIÓN

El tratamiento del paciente oncológico es multimodal, dependiendo de la etapa clínica y factores pronóstico es candidato a tratamiento quirúrgico, radioterapia o quimioterapia principalmente. Los paciente pueden presentar complicaciones asociadas a estas modalidades y no es raro que desarrollen alguna Urgencia Quirúrgica Gastrointestinal.

En el paciente con cáncer, la decisión de tratamiento quirúrgico en caso de urgencia gastrointestinal puede ser difícil, principalmente debido a modificación en la respuesta a la lesión (trauma), complicaciones asociadas al tratamiento previo y por consideraciones éticas.

El dolor abdominal es el síntoma principal, se debe investigar y evaluar el dolor en el paciente bajo tratamiento con quimioterapia /radioterapia y con tumoración abdominal.

Causas de dolor abdominal en pacientes con cáncer:

- Vincristina,
- Opiáceos
- Inmovilización
- Deshidratación
- Desequilibrio electrolítico
- Alteraciones de la Motilidad Intestinal de Origen Neuropático (Síndrome Ogilvie)
- Infiltración Hepática difusa por tumor
- Hemorragia de Metástasis Hepáticas

- Esplenomegalia
- Infartos Esplénicos
- Adenopatías retroperitoneales
- Pancreatitis por invasión tumoral o Quimioterapia
- Ascitis Maligna
- Abscesos Tuboováricos
- Hemorragia por Quiste Ovárico
- Torsión de Anexos.

Los problemas quirúrgicos gastrointestinales más frecuentes en el paciente oncológico son en orden de frecuencia Obstrucción Intestinal, Hemorragia Intraoperitoneal, Perforación Intestinal e Infección. En la presencia de una urgencia verdadera, el cirujano queda con poca opción excepto la de intervenir, dado que el tratamiento conservador (no quirúrgico) tiene un pronóstico muy pobre.

Las urgencias quirúrgicas gastrointestinales se relacionan con el cáncer o la quimioterapia en el 35% casos, a complicaciones de la cirugía del cáncer 44% y por razones no relacionadas 21%,

La mortalidad intrahospitalaria en estos pacientes es del 36%

## EVALUACIÓN INICIAL

Se debe evaluar cada caso en particular, revisando la historia oncológica del paciente: antecedentes médicos, intervenciones quirúrgicas, estado actual

del cáncer, antecedente de Quimioterapia/Radioterapia y el tratamiento médico actual, principalmente uso de esteroides.

Investigar características del dolor abdominal, síntomas asociados como vómito, distensión abdominal, constipación, obstipación, fiebre; explorar signos de irritación peritoneal y evaluación completa del abdomen incluyendo tacto vaginal y rectal (Fig. 83- 1). Se debe investigar la función Inmunológica, estado nutricional así como el pronóstico del cáncer.

Los estudios de laboratorio a solicitar son Biometría Hemática completa, Química sanguínea, Electrolitos séricos, Examen General de Orina, Pruebas de Funcionamiento Hepático. La biometría es de gran ayuda, la presencia de leucocitosis harán sospechar infección intraabdominal, recordar que la quimioterapia puede inducir neutropenia y los esteroides modifican el resultado de la biometría hemática, incluso puede no haber leucocitosis.

Las radiografías simples de abdomen de pie y decúbito, ayudan a determinar Oclusión intestinal o íleo metabólico, en caso de perforación se observará aire libre subdiafragmático.

El Ultrasonido abdominal y la Tomografía Axial computarizada son de utilidad para diagnosticar colecciones líquidas o absceso intraabdominal (Fig. 83-2).

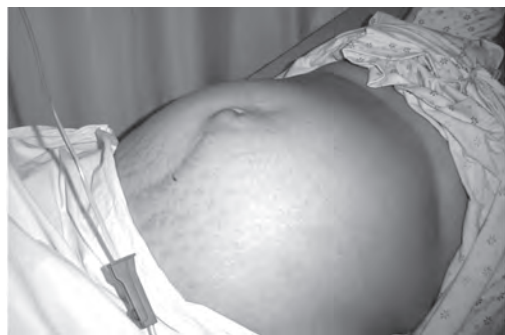

Figura 83-1. Distensión abdominal por Oclusión Intestinal en Cáncer Ovario

Si las condiciones del paciente son adecuadas se solicitará otros estudios como endoscopia o arteriografía. En caso de duda diagnóstica se harán valoraciones frecuentes.<sup>1,2</sup>

## OBSTRUCCIÓN INTESTINAL

Las neoplasias contribuyen con casi 20% de los casos de obstrucción del intestino delgado. La mayor parte de estos tumores consiste en lesiones metastásicas que obstruyen el intestino como consecuencia de implantes peritoneales que se han diseminado desde un tumor primario intraabdominal, como los cáncer de ováricos, de páncreas, cáncer gástrico o de colon. Con menos frecuencia, las células neoplásicas de sitios distantes como mama, pulmón y melanoma, producen metástasis por vía hematogena y contribuyen a los implantes peritoneales resultando en una obstrucción. Los tumores intraabdominales de gran tamaño también ocasionan obstrucción del intestino delgado a través de la compresión extrínseca de la luz intestinal. Los cánceres colónicos primarios (sobre todo los que se originan en el ciego y el colon ascendente) se manifiestan por una obstrucción del intestino delgado. Los tumores primarios del intestino delgado pueden ocasionar obstrucción, pero son excesivamente raros. Un tercio de los procedimientos quirúrgicos

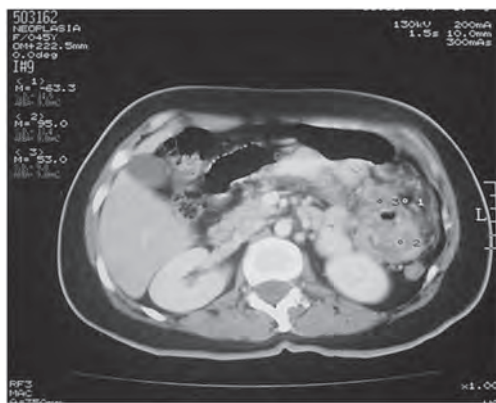


Figura 83- 2. TAC Cáncer de Colon, Obstrucción Intestinal.

por Obstrucción intestinal se deben a Neoplasias Malignas.

Por sitio quirúrgico, la obstrucción por cáncer puede ocurrir en Intestino delgado 59%, Colon-recto 29%, Ambos 5%, estómago y duodeno 7%. En pacientes oncológicos la enfermedad recurrente ocurre del 59-100% de los casos.

Los síntomas de obstrucción intestinal son Nausea, Vómito, Estreñimiento, Dolor abdominal, Distensión abdominal. La radiografía de abdomen muestra obstrucción completa del intestino delgado, asas de intestino delgado dilatadas en una disposición ordenada, sin datos de gas en colon, se pueden observar niveles de líquido libre (Fig. 83-3). Los estudios con bario han sido un auxiliar útil en algunos enfermos con supuesta obstrucción, permiten demostrar con precisión el nivel de la obstrucción.<sup>3</sup>

La tomografía computarizada es de gran utilidad cuando hay un antecedente de cáncer abdominal, en pacientes postquirúrgicos y en aquellos que no tienen antecedente de intervenciones quirúrgicas abdominales y que presentan síntomas de obstrucción intestinal.

## Tratamiento Conservador

Se sugiere en casos de ileo, obstrucción intestinal parcial, ausencia de fiebre, leucocitosis, peritonitis. Se sugiere sonda nasogástrica para descompresión intestinal, hidratación endovenosa y reposición electrolítica. La resolución de los síntomas puede ser hasta del 88%, en pacientes con actividad tumoral se observa resolución 12-29%, puede haber obstrucción recurrente 32-45% casos.

## Manejo Quirúrgico

La cirugía sólo está indicada en aquellos casos refractarios a la terapéutica médica o que progresan en el grado de obstrucción. El objetivo del tratamiento quirúrgico es aliviar la obstrucción; sin embargo, no siempre puede conseguirse esta meta, en cuyo caso, hay que conformarse con

paliar los síntomas asociados a la obstrucción intestinal.

Pueden mejorar sus síntomas con tratamiento quirúrgico 55-96% pacientes, se observa una recurrencia de la obstrucción 9-33%, con una mortalidad quirúrgica 16% y morbilidad del 31%.

En general los tratamientos quirúrgicos incluye: Bypass, Creación de estomas, Resección Intestinal, Lisis de Adherencias.<sup>2</sup>

- Obstrucción gastroduodenal: es secundaria a Cáncer primario o extensión directa desde el Riñón, Páncreas o Colon. El objetivo del tratamiento quirúrgico debe ser curativo o al menos paliativo. Se sugiere resección quirúrgica o Bypass.
- Obstrucción de Intestino delgado: las causas incluye adenocarcinoma, sarcomas, tumor carcinoide, linfoma, metástasis (ovarico, colon, estómago, páncreas, mama o melanoma). Tiene una localización intraluminal, extraluminal o invasión. El tratamiento es Resección Intestinal con anastomosis primaria o Bypass.
- Obstrucción de colon: El cáncer primario de colon es la causa más frecuente de una obstrucción colónica, entre 15-16% de los cánceres de colon se presentan con obstrucción. El manejo quirúrgico depende del sitio anatómico, actualmente se recomienda procedimiento en 2 fases, consiste en una resección primaria con la creación de una colostomía proximal y una bolsa de Hartmann o una fístula mucosa. En la segunda fase se retira la colostomía y se restablece la continuidad intestinal. Los procedimientos en una fase para las lesiones obstructivas del colon izquierdo no están indicados en la presencia de peritonitis fecal, abscesos pélvicos adyacentes de gran tamaño o sepsis. Para los pacientes críticos con alto riesgo, la colostomía proximal con derivación es una alternativa viable.<sup>4</sup>

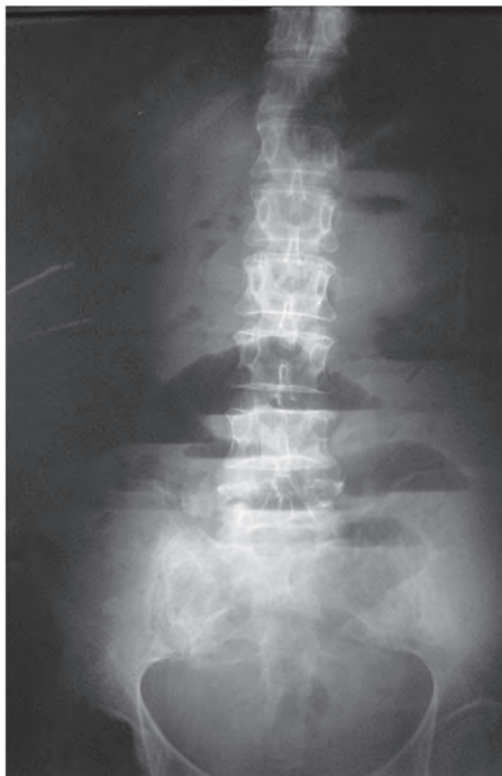

Figura 83-3. Radiografía simple abdomen, Oclusión intestinal

## PERFORACIÓN INTESTINAL

La perforación gastrointestinal es una de las razones más frecuentes de cirugía abdominal urgente en los pacientes oncológicos.

La perforación del tracto gastrointestinal en el paciente con cáncer puede producirse en cualquier momento en el curso de la enfermedad; puede ser el signo de presentación de un carcinoma de colon, puede ocurrir durante el tratamiento con quimioterapia o radioterapia, o ser el resultado de la extensión metastásica tardía de la enfermedad. Sin embargo, la mayoría de las perforaciones que se presentan en el paciente oncológico corresponden a lesiones benignas (úlceras

péptica, diverticulitis, apendicitis), el manejo quirúrgico es el convencional en cualquier paciente. La perforación del cáncer gástrico es rara (prevalencia 1 al 4% de los cánceres gástricos). La perforación debida al cáncer de colon representa una cuarta parte de las laparotomías de urgencia. La morbilidad en el paciente oncológico con perforación se encuentra elevada, pero la cirugía es la única opción terapéutica, se considera que la perforación puede poner en peligro la vida del paciente, por eso se debe informar al paciente y familiares del riesgo quirúrgico y la morbilidad perioperatoria.<sup>1-3</sup>

En caso de que el paciente no tenga las condiciones adecuadas para cirugía o no acepte el tratamiento quirúrgico se puede optar por un manejo conservador.

Los casos de perforación colorectal por cáncer, se debe a la afectación tumoral de toda la pared del colon, con necrosis posterior de un área de la pared intestinal. En ocasiones se puede presentar una neoplasia con obstrucción parcial o completa y con perforación proximal en el tracto intestinal. Los pacientes con perforación tienen peor pronóstico independientemente de la etapa clínica, además la morbilidad operatoria se encuentra alrededor del 30%.

Muchos pacientes pueden sufrir una perforación intestinal durante el tratamiento con quimioterapia, el abdomen agudo puede estar enmascarado, por consiguiente existe retraso en el diagnóstico, no se puede diagnosticar de forma temprana el shock séptico secundario. Se ha publicado una tasa de mortalidad quirúrgica del 80% en la laparotomía de urgencia para el tratamiento de una perforación en pacientes con metástasis que están recibiendo quimioterapia, lo anterior se debe a la elevada toxicidad sobre la médula ósea producida por la quimioterapia, el déficit de proteínas y la inmunodeficiencia.

En pacientes con neoplasias hematológicas, o cáncer de ovario, se puede presentar perforación intestinal, en el caso de los linfomas se debe a la afectación tumoral o al tratamiento con quimioterapia.

La radioterapia puede lesionar al tracto gastrointestinal, la extensión de la lesión depende de la dosis total administrada. La lesión intestinal producida por la radiación puede provocar daño de todo el espesor del intestino y, como consecuencia una perforación. La perforación ocurre por lo general cuando la radioterapia está por terminar o ha finalizado.

La perforación gastrointestinal clásicamente se presenta con síntomas de peritonitis generalizada: dolor abdominal constante y severo, sensibilidad y defensa difusa, íleo, distensión abdominal, fiebre, alteraciones hemodinámicas, leucocitosis, algunos síntomas pueden estar enmascarados por el uso de quimioterapia y esteroides. La radiografía simple de abdomen puede evidenciar aire libre subdiafrágico, (Fig. 83-4) los estudios contrastados delimitan el lugar de la perforación.<sup>5</sup>

## Manejo Quirúrgico

Una vez realizado el diagnóstico de perforación intestinal se debe proceder a laparotomía exploradora, la recomendación es resección del área perforada-siempre y cuando sea posible-se debe realizar un procedimiento conservador que permita el restablecimiento de la continuidad intestinal, considerar estado nutricional del paciente, estado inmunológico y riesgo de shock. Se debe evaluar el uso de estomas, para posteriormente revertir el tránsito intestinal, lo anterior es preferible a una dehiscencia de anastomosis o fístula intestinal que son complicaciones letales en estos pacientes. En el mismo acto quirúrgico se debe evaluar la colocación de sondas de alimentación (gastrostomía, yeyunostomía) ya que estos dispositivos eliminan la necesidad de colocar sonda nasogástrica al paciente durante el posoperatorio.

El tratamiento quirúrgico de la perforación intestinal en los pacientes con cáncer depende de que la causa sea benigna o maligna, la localización de la lesión en el tracto gastrointestinal, el grado de peritonitis asociada y la condición y pronóstico del paciente. El objetivo quirúrgico es llevar a cabo el procedimiento más simple que salve la vida al pa-

ciente, controle la sepsis, establezca la continuidad gastrointestinal y permita un tratamiento inmediato de la causa tumoral subyacente.

Las úlceras gástricas que parecen crónicas deberán ser biopsiadas y si la sección congelada muestra malignidad, reseca. En situaciones críticas, el cierre simple de un linfoma perforado ha sido realizado con éxito, aunque generalmente no se recomienda. Las perforaciones del intestino delgado son mejor tratadas por resección y anastomosis primaria, reservando los estomas exteriorizados para los casos de peritonitis severa. La perforación del intestino grueso es generalmente tratado con resección, colostomía y procedimiento de Hartmann o fístula mucosa. La anastomosis primaria ha sido recomendada después de la resección o la perforación del colon derecho en casos seleccionados.

La resección con un intento curativo es preferible, aunque la derivación paliativa ha sido descrita para las lesiones no resecables. Las fístulas enterovaginales o enterovesicales pueden ser más tratables con una derivación intestinal proximal para controlar la sepsis y conseguir la paliación.<sup>1,2</sup>

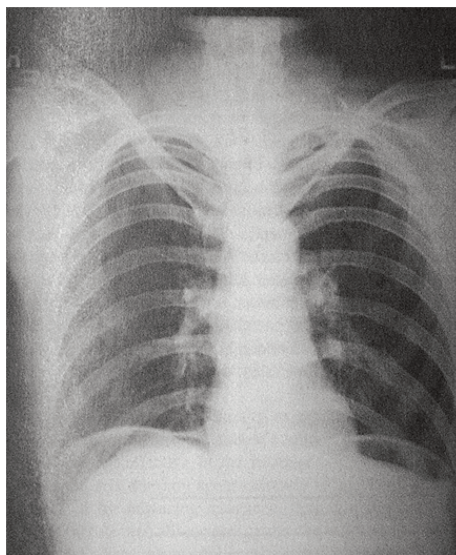


Figura 83-4. Aire libre subdiafrágico en perforación intestinal por cáncer.

## HEMORRAGIA

La hemorragia postoperatoria es una de las causas más frecuentes en pacientes oncológicos que son sometidos a cirugía de urgencia por hemorragia intraabdominal, sin embargo en términos generales se considera que los tumores intraabdominales malignos casi nunca producen hemorragia intraabdominal, incluso en pacientes con cáncer conocido. Las causas más frecuentes de hemorragia son causas benignas en el paciente oncológico, destacan gastritis, úlcera péptica, varices esofágicas, con una incidencia de 54-75% de los pacientes con cáncer. Una causa infrecuente de hemorragia es el síndrome de Mallory-Weiss en la unión esofagogástrica inducido por las náuseas y vómitos de la quimioterapia. Los linfomas gastrointestinales y los tumores metastásicos son las lesiones que más frecuentemente inician una hemorragia masiva gastrointestinal. Pero como raramente los tumores provocan hemorragia espontánea, los pacientes con cáncer deberían recibir la misma valoración sistematizada en cuanto al diagnóstico y tratamiento que los pacientes sin cáncer (Tabla 83-1).

Se debe iniciar la estabilización hemodinámica con hemoderivados y cristaloides, también se ha de iniciar la evaluación diagnóstica para determinar el lugar y etiología de la hemorragia.

La hemorragia proximal al ligamento de Treitz se caracteriza clínicamente por hematemesis o presencia de sangre en el aspirado del lavado nasogástrico, en estos casos se debe realizar una endoscopia gastrointestinal de urgencia. (Fig. 83-5)

La presencia de sangre roja brillante en el recto debe llevar a la exploración del colon y recto. La proctoscopia o la sigmoidoscopia son procedimientos diagnósticos iniciales. El estudio con hematíes marcados con  $^{99}\text{Tc}$  puede localizar el lugar de la hemorragia en el 83% de los pacientes y permite la obtención de imágenes, de igual forma la angiografía localiza el lugar de la hemorragia en el colon o intestino delgado.

Las causas malignas de hemorragia gastrointestinal son generalmente tratadas quirúrgicamente.

El cáncer gástrico es una causa infrecuente de hemorragia digestiva alta (2%) y la hemorragia es la presentación inicial en menos del 10% cánceres gástricos. La resección quirúrgica precoz de estas lesiones está recomendada, aunque se asocia con una mortalidad alta.

La hemorragia del intestino delgado es el origen presumible del sangrado cuando las endoscopias del tracto gastrointestinal superior e inferior son negativas y cuando la hemorragia a través de la válvula ileocecal está presente. Los tumores primarios del intestino delgado (adenocarcinoma, sarcoma, carcinoide, linfoma) o las lesiones metastásicas (melanoma, pulmón testículo) pueden presentarse con hemorragia. En estos tumores la endoscopia es el tratamiento de primera línea, y se reserva la resección quirúrgica en casos más seleccionados.

El sangrado importante por el cáncer de colon no es común, menos del 3% de los pacientes requieren ingreso urgente por hemorragia. Únicamente el 7% de los casos de hemorragia digestiva masiva se deben a adenocarcinoma. Los linfomas son una causa infrecuente de sangrado intestinal. La hemorragia leve por neoplasia maligna de colon, por lo general puede tratarse endoscópicamente con electrocauterización o administración tópica de agentes hemostáticos si la lesión está localizada en el recto. Algunos pacientes pueden necesitar una resección quirúrgica urgente de la lesión maligna por un sangrado continuo, pero este procedimiento puede retrasarse para permitir la localización del sangrado y hasta que el intestino se haya limpiado para permitir una anastomosis primaria. Cuando la hemorragia es masiva y su localización no puede determinarse, se debe realizar una exploración inmediata endoscópica intraoperatoria. La exploración, endoscopia o ambas permiten localizar el sangrado para dirigir la resección quirúrgica; sin embargo se puede requerir una colectomía abdominal total si la hemorragia no se localiza con precisión.

Cuando se realiza cirugía de urgencia por la hemorragia de origen colónico, la resección y anastomosis primaria están recomendadas. Para las

Tabla 1. Causas inusuales de Hemorragia gastrointestinal en pacientes oncológicos

Causa	Ejemplo
1. Tumores Hepatobiliares (hemobilia)	<ul style="list-style-type: none"> <li>• Ruptura espontánea Carcinoma hepatocelular</li> <li>• Metástasis hepáticas</li> </ul>
2. Fístula aortoduodenal	<ul style="list-style-type: none"> <li>• Tumor metastásico</li> </ul>
3. Hemorragia intraabdominal extraluminal.	<ul style="list-style-type: none"> <li>• Leiomioblastoma</li> <li>• Feocromocitoma</li> <li>• Tumores Renales</li> <li>• Leiomiosarcoma retroperitoneal</li> </ul>
4. Neoplasias Pélvicas	<ul style="list-style-type: none"> <li>• Vejiga Urinaria</li> <li>• Útero</li> <li>• Ovario</li> <li>• Próstata</li> </ul>
5. Yatrógenas	<ul style="list-style-type: none"> <li>• Lesión hepática o esplénica por toracocentesis</li> <li>• Biopsia percutánea con aguja.</li> </ul>

lesiones colónicas bajas no resecables, el tratamiento paliativo endoscópico con láser puede ser efectivo en controlar la hemorragia.<sup>1,2</sup>

En la tabla 1 se muestran otras causas poco frecuentes de hemorragia gastrointestinal en pacientes oncológicos.

El tratamiento de la hemorragia intraabdominal depende de la causa. En un buen candidato quirúrgico la resección de un tumor sangrante es el

abordaje preferido.<sup>6</sup> El control quirúrgico de la hemorragia que no es susceptible de resección obliga a alternativas como la ligadura directa con sutura, ligadura del flujo arterial, aplicación de agentes hemostáticos tópicos como el Gelfoam, o la administración de pegamento de fibrina. La embolización angiográfica puede ser utilizada para estabilizar al paciente en preparación para la cirugía o como un tratamiento definitivo. Los pacientes con enfermedad metastásica diseminada cuya condición es pobre, son probablemente mejor atendidos con técnicas no quirúrgicas.

## BIBLIOGRAFÍA

1. Schwartzentruber DJ. Surgical Emergencies. En: Devita Jr, Hellman S, Rosenberg SA. Cancer principles and practices of the Oncology. 5th. ed. Philadelphia: JB Lippincott; 2000, p 2500-512
2. Wayne JD, Bold RJ. Oncological Emergencies. En: Feig BW, Berger DH, Fuhman GM. M.D. Anderson Surgical Oncology Handbook. 3rd ed. Philadelphia: Lippincott Williams & Wilkins; 2005, p503-509.
3. Townsend CM, Beauchamp D, Evers BM, Mattox KL. Sabiston textbook of surgery: the basis of modern surgical practice. 16 th ed. Philadelphia: W.B. Saunders; 2001.

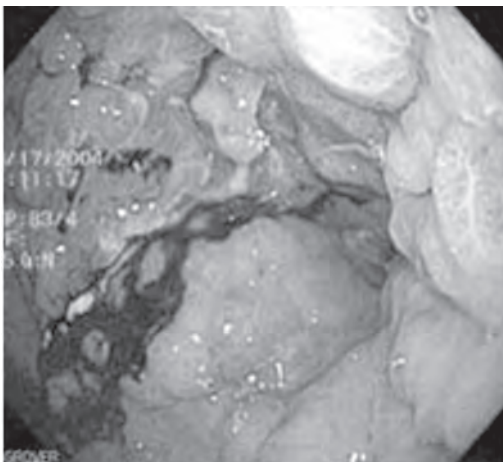


Figura 83-5. Hemorragia por Neoplasia Gástrica.

4. Tang E, Davis D, Silbennan H. Bowel obstruction in cancer patients. *Arch Surg* 1995; 130: 832-836.
5. Chen Hs, sheen-Chen SM. Obstruction and perforation in colorectal adenocarcinoma: an analysis of prognosis and current trends. *Surgery* 2000; 127: 370-376.
6. Medina-Villaseñor EA, Quezada-Adame I, Rosario-Cruz M, et al. Abdomen agudo por Cáncer Gástrico Perforado. *Cir Gen* 2007; 29 (S1): S166
7. Medina-Villaseñor EA, Quezada-Adame I, Rosario-Cruz M, et al. Hemoperitoneo por ruptura espontánea de bazo en linfoma no Hodking. *Gaceta Mexicana de Oncología* 2007; 6: 176.